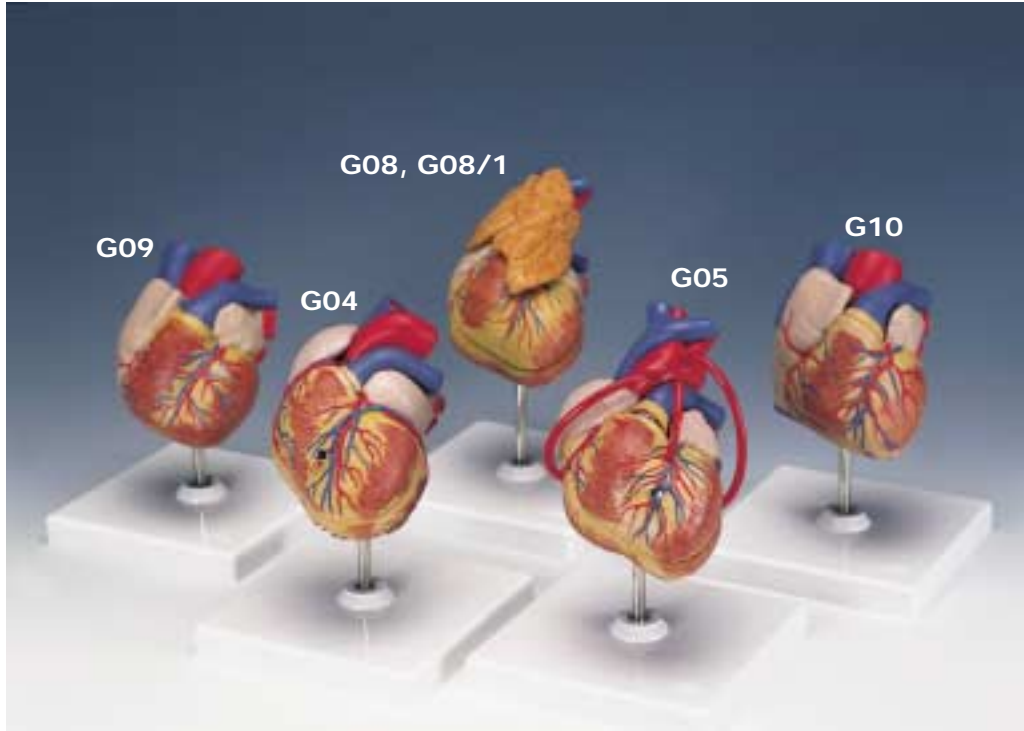


G04, G05, G08, G08/1, G09, G10



Latin**G04**

- 1 V. cava superior
- 2 Aorta, arcus
- 3 Truncus pulmonalis
- 4 Truncus pulmonalis, valvula semilunaris sinistra
- 5 Atrium sinistrum
- 6 Valva atrioventricularis sinistra (Valva mitralis)
- 7 Ventriculus sinister
- 8 Mm. papillares
- 9 Septum interventriculare, pars muscularis
- 10 Ventriculus dexter
- 11 Valva atrioventricularis dextra (Valva tricuspidalis)
- 12 Atrium dextrum
- 13 Septum interventriculare, pars membranacea
- 14 Septum interventriculare, pars muscularis
- 15 A. pulmonalis sinistra
- 16 Auricula sinistra
- 17 V. coronaria sinistra
- 18 A. coronaria sinistra, R. circumflexus
- 19 A. coronaria sinistra, ramus interventricularis anterior
- 20 Sulcus interventricularis anterior
- 21 V. interventricularis anterior
- 22 Cor, apex
- 23 A. coronaria dextra
- 24 Auricula dextra
- 25 Aorta, arcus
- 26 V. cava superior
- 27 V. azygos
- 28 A. pulmonalis dextra
- 29 V. pulmonalis dextra superior
- 30 V. pulmonalis dextra inferior
- 31 V. cava inferior
- 32 V. interventricularis posterior
- 33 Sulcus interventricularis posterior
- 34 Sinus coronarius
- 35 V. pulmonalis sinistra inferior
- 36 V. pulmonalis sinistra superior
- 37 A. pulmonalis sinistra

G08

- 1 V. brachiocephalica dextra
- 2 Truncus brachiocephalicus
- 3 V. brachiocephalica sinistra
- 4 A. carotis communis sinistra
- 5 Aorta, pars ascendens
- 6 A. pulmonalis sinistra
- 7 V. pulmonalis sinistra
- 8 Atrium sinistrum
- 9 Valva atrioventricularis sinistra (Valva mitralis)
- 10 Ventriculus sinister
- 11 Septum interventriculare, pars muscularis
- 12 Ventriculus dexter
- 13 Valva atrioventricularis dextra (Valva tricuspidalis)
- 14 Atrium dextrum
- 15 Truncus pulmonalis, valvula semilunaris sinistra
- 16 V. cava superior
- 17 Septum interventriculare, pars membranacea
- 18 Septum interventriculare, pars muscularis
- 19 Aorta, arcus
- 20 Auricula sinistra
- 21 V. interventricularis anterior
- 22 A. coronaria sinistra, ramus interventricularis anterior
- 23 Cor, apex
- 24 A. coronaria dextra
- 25 Auricula dextra
- 26 Truncus pulmonalis
- 27 V. brachiocephalica sinistra
- 28 Truncus brachiocephalicus
- 29 V. brachiocephalica dextra
- 30 V. azygos
- 31 A. pulmonalis dextra
- 32 V. pulmonalis dextra superior
- 33 V. pulmonalis dextra inferior
- 34 V. cava inferior
- 35 Sinus coronarius
- 36 V. pulmonalis sinistra inferior
- 37 V. pulmonalis sinistra superior
- 38 A. pulmonalis sinistra
- 39 Aorta, arcus
- 40 A. carotis communis sinistra

Latin**G05**

- 1 Bypass A. coronaria dextra
- 2 Bypass A. coronaria sinistra, ramus interventricularis anterior
- 3 Bypass A. coronaria sinistra, ramus circumflexus

G08/1

- 1 Thymus

G09

- 1 V. cava superior
- 2 Aorta, pars ascendens
- 3 Auricula sinistra
- 4 V. interventricularis anterior
- 5 A. coronaria sinistra, ramus interventricularis anterior
- 6 Sulcus interventricularis anterior
- 7 Cor, apex
- 8 A. coronaria dextra
- 9 Auricula dextra
- 10 Aorta, pars ascendens
- 11 V. cava superior
- 12 V. azygos
- 13 A. pulmonalis dextra
- 14 V. pulmonalis dextra superior
- 15 V. pulmonalis dextra inferior
- 16 V. interventricularis posterior
- 17 Sinus coronarius
- 18 V. pulmonalis sinistra inferior
- 19 V. pulmonalis sinistra superior
- 20 A. pulmonalis sinistra

G10

- 1 Septum interatriale, fossa ovalis
- 2 Truncus pulmonalis, valvula semilunaris sinistra
- 3 Atrium sinistrum
- 4 Valva atrioventricularis sinistra (Valva mitralis)
- 5 Valva aortae, valvula semilunaris sinistra
- 6 Ventriculus sinister
- 7 Septum interventriculare, pars muscularis
- 8 Ventriculus dexter
- 9 Valva atrioventricularis dextra (Valva tricuspidalis)
- 10 Atrium dextrum
- 11 A. pulmonalis dextra
- 12 Septum interventriculare, pars membranacea
- 13 Cor, apex
- 14 V. cava superior
- 15 Aorta, pars ascendens
- 16 A. pulmonalis sinistra
- 17 Truncus pulmonalis
- 18 Auricula sinistra
- 19 Sulcus interventricularis anterior
- 20 A. coronaria sinistra, ramus interventricularis anterior
- 21 V. interventricularis anterior
- 22 Cor, apex
- 23 A. coronaria dextra
- 24 Auricula dextra
- 25 Aorta, pars ascendens
- 26 V. cava superior
- 27 A. pulmonalis dextra
- 28 V. pulmonalis dextra superior
- 29 V. pulmonalis dextra inferior
- 30 V. cava inferior
- 31 V. interventricularis posterior
- 32 Sinus coronarius
- 33 A. coronaria sinistra, ramus circumflexus
- 34 V. coronaria sinistra
- 35 V. pulmonalis sinistra inferior
- 36 V. pulmonalis sinistra superior
- 37 A. pulmonalis sinistra

Heart Models

English

G04

Heart with Left Ventricular Hypertrophy (LVH), 2-part

- 1 Superior vena cava
- 2 Aortic arch
- 3 Pulmonary trunk
- 4 Left semilunar cusp of pulmonary trunc
- 5 Left atrium
- 6 Mitral valva (left av-valve)
- 7 Left ventricle
- 8 Papillary muscles
- 9 Muscular part of interventricular septum
- 10 Right ventricle
- 11 Tricuspid valve (right av-valve)
- 12 Right atrium
- 13 Membranous part of interventricular septum
- 14 Muscular part of interventricular septum
- 15 Left pulmonary artery
- 16 Left auricle
- 17 Left coronary vein
- 18 Circumflex branch of left coronary artery
- 19 Anterior interventricular branch of left coronary artery
- 20 Anterior interventricular sulcus
- 21 Anterior interventricular vein
- 22 Apex of heart
- 23 Right coronary artery of heart
- 24 Right auricle
- 25 Aortic arch
- 26 Superior vena cava
- 27 Azygos vein
- 28 Right pulmonary artery
- 29 Superior right pulmonary vein
- 30 Inferior right pulmonary vein
- 31 Inferior vena cava
- 32 Posterior interventricular vein
- 33 Posterior interventricular sulcus
- 34 Coronary sinus
- 35 Inferior left pulmonary vein
- 36 Superior left pulmonary vein
- 37 Left pulmonary artery

G08

Heart, 2-part

- 1 Right brachiocephalic vein
- 2 Brachiocephalic trunk
- 3 Left brachiocephalic vein
- 4 Left common carotid artery
- 5 Ascending aorta
- 6 Left pulmonary artery
- 7 Left pulmonary vein
- 8 Left atrium
- 9 Mitral valva (left av-valve)
- 10 Left ventricle
- 11 Muscular part of interventricular septum
- 12 Right ventricle
- 13 Tricuspid valve (right av-valve)
- 14 Right atrium
- 15 Left semilunar cusp of pulmonary trunc
- 16 Superior vena cava
- 17 Membranous part of interventricular septum
- 18 Muscular part of interventricular septum
- 19 Aortic arch
- 20 Left auricle
- 21 Anterior interventricular vein
- 22 Anterior interventricular branch of left coronary artery
- 23 Apex of heart
- 24 Right coronary artery of heart
- 25 Right auricle
- 26 Pulmonary trunk
- 27 Left brachiocephalic vein
- 28 Brachiocephalic trunk
- 29 Right brachiocephalic vein
- 30 Azygos vein
- 31 Right pulmonary artery
- 32 Superior right pulmonary vein
- 33 Inferior right pulmonary vein
- 34 Inferior vena cava
- 35 Coronary sinus
- 36 Inferior left pulmonary vein
- 37 Superior left pulmonary vein
- 38 Left pulmonary artery
- 39 Aortic arch
- 40 Left common carotid artery

English

G05

Heart with Bypass, 2-part

- Basic structures as model G08. Additionally represented:
- 1 Bypass to the right coronary artery of heart
 - 2 Bypass to the anterior interventricular branch of left coronary artery
 - 3 Bypass to the circumflex branch of left coronary artery

G08/1

Heart with Thymus, 3-part

- Basic structures as model G08. Additionally represented:
- 1 Thymus gland

G09

Heart, 1-part

- 1 Superior vena cava
- 2 Ascending aorta
- 3 Left auricle
- 4 Anterior interventricular vein
- 5 Anterior interventricular branch of left coronary artery
- 6 Anterior interventricular sulcus
- 7 Apex of heart
- 8 Right coronary artery of heart
- 9 Right auricle
- 10 Ascending aorta
- 11 Superior vena cava
- 12 Azygos vein
- 13 Right pulmonary artery
- 14 Superior right pulmonary vein
- 15 Inferior right pulmonary vein
- 16 Posterior interventricular vein
- 17 Coronary sinus
- 18 Inferior left pulmonary vein
- 19 Superior left pulmonary vein
- 20 Left pulmonary artery

Heart Models

G10

Heart, 2-part

- 1 Oval fossa of heart
- 2 Left semilunar cusp of pulmonary trunc
- 3 Left atrium
- 4 Mitral valva (left av-valve)
- 5 Left semilunar cusp of aortic valve
- 6 Left ventricle
- 7 Muscular part of interventricular septum
- 8 Right ventricle
- 9 Tricuspid valve (right av-valve)
- 10 Right atrium
- 11 Right pulmonary artery
- 12 Membranous part of interventricular septum
- 13 Apex of heart
- 14 Superior vena cava
- 15 Ascending aorta
- 16 Left pulmonary artery
- 17 Pulmonary trunk
- 18 Left auricle
- 19 Anterior interventricular sulcus
- 20 Anterior interventricular branch of left coronary artery
- 21 Anterior interventricular vein
- 22 Apex of heart
- 23 Right coronary artery of heart
- 24 Right auricle
- 25 Ascending aorta
- 26 Superior vena cava
- 27 Right pulmonary artery
- 28 Superior right pulmonary vein
- 29 Inferior right pulmonary vein
- 30 Inferior vena cava
- 31 Posterior interventricular vein
- 32 Coronary sinus
- 33 Circumflex branch of left coronary artery
- 34 Left coronary vein
- 35 Inferior left pulmonary vein
- 36 Superior left pulmonary vein
- 37 Left pulmonary artery

Herzmodelle

Deutsch

G04

Herz mit linksventrikulärer Hypertrophie (LVH), 2-teilig

- 1 Obere Hohlvene
- 2 Aortenbogen
- 3 Lungenschlagaderstamm
- 4 Stamm der Lungenschlagader, linke halbmondförmige Klappe
- 5 Linker Vorhof
- 6 Linke Vorhofkammerklappe, Mitralklappe
- 7 Linke Herzkammer
- 8 Papillarmuskeln
- 9 Scheidewand zwischen der linken und rechten Herzkammer, muskulärer Anteil
- 10 Rechte Herzkammer
- 11 Rechte Vorhofkammerklappe
- 12 Rechter Vorhof
- 13 Scheidewand zwischen der linken und rechten Herzkammer, membranöser Anteil
- 14 Scheidewand zwischen der linken und rechten Herzkammer, muskulärer Anteil
- 15 Linke Lungenschlagader
- 16 Linkes Herzohr
- 17 Linke Herzkranzvene
- 18 Linke Herzkranzarterie, r. circumflexus
- 19 Linke Herzkranzarterie, r. interventricularis anterior
- 20 Vordere Zwischenkammerfurche
- 21 Vordere Zwischenkammervene
- 22 Herzspitze
- 23 Rechte Herzkranzschlagader
- 24 Rechtes Herzohr
- 25 Aortenbogen
- 26 Obere Hohlvene
- 27 Rechte hintere Längsvene
- 28 Rechte Lungenschlagader
- 29 Rechte obere Lungenvene
- 30 Rechte untere Lungenvene
- 31 Untere Hohlvene
- 32 Hintere Zwischenkammervene
- 33 Hintere Zwischenkammerfurche
- 34 Erweiterter Teil der großen Herzvene
- 35 Linke untere Lungenvene
- 36 Linke obere Lungenvene
- 37 Linke Lungenschlagader

G08

Herz, 2-teilig

- 1 Rechte Kopf-Armvene
- 2 Arm-Kopfarterie
- 3 Linke Kopf-Armvene
- 4 Linke gemeinsame Kopf-Halsschlagader
- 5 Ansteigender Teil der Hauptschlagader
- 6 Linke Lungenschlagader
- 7 Linke Lungenvene
- 8 Linker Vorhof
- 9 Linke Vorhofkammerklappe, Mitralklappe
- 10 Linke Herzkammer
- 11 Scheidewand zwischen der linken und rechten Herzkammer, muskulärer Anteil
- 12 Rechte Herzkammer
- 13 Rechte Vorhofkammerklappe
- 14 Rechter Vorhof
- 15 Stamm der Lungenschlagader, linke halbmondförmige Klappe
- 16 Obere Hohlvene
- 17 Scheidewand zwischen der linken und rechten Herzkammer, membranöser Anteil
- 18 Scheidewand zwischen der linken und rechten Herzkammer, muskulärer Anteil
- 19 Aortenbogen
- 20 Linkes Herzohr
- 21 Vordere Zwischenkammervene
- 22 Linke Herzkranzarterie, r. interventricularis ant.
- 23 Herzspitze
- 24 Rechte Herzkranzschlagader
- 25 Rechtes Herzohr
- 26 Lungenschlagaderstamm
- 27 Linke Kopf-Armvene
- 28 Arm-Kopfarterie
- 29 Rechte Kopf-Armvene
- 30 Rechte hintere Längsvene
- 31 Rechte Lungenschlagader
- 32 Rechte obere Lungenvene
- 33 Rechte untere Lungenvene
- 34 Untere Hohlvene
- 35 Erweiterter Teil der großen Herzvene
- 36 Linke untere Lungenvene
- 37 Linke obere Lungenvene
- 38 Linke Lungenschlagader
- 39 Aortenbogen
- 40 Linke gemeinsame Kopf-Halsschlagader

Deutsch

G05

Herz mit Bypass, 2-teilig

Grundstrukturen siehe Modell G08.

Zusätzlich dargestellt:

- 1 Bypass zur rechten Herzkranzschlagader
- 2 Bypass zur linken Herzkranzarterie, r. interventricularis anterior
- 3 Bypass zur linken Herzkranzarterie, r. circumflexus

G08/1

Herz mit Thymus, 3-teilig

Grundstrukturen siehe Modell G08.

Zusätzlich dargestellt:

- 1 Thymus-Drüse

G09

Herz, 1-teilig

- 1 Obere Hohlvene
- 2 Ansteigender Teil der Hauptschlagader
- 3 Linkes Herzohr
- 4 Vordere Zwischenkammervene
- 5 Linke Herzkranzarterie, r. interventricularis anterior
- 6 Vordere Zwischenkammerfurche
- 7 Herzspitze
- 8 Rechte Herzkranzschlagader
- 9 Rechtes Herzohr
- 10 Ansteigender Teil der Hauptschlagader
- 11 Obere Hohlvene
- 12 Rechte hintere Längsvene
- 13 Rechte Lungenschlagader
- 14 Rechte obere Lungenvene
- 15 Rechte untere Lungenvene
- 16 Hintere Zwischenkammervene
- 17 Erweiterter Teil der großen Herzvene
- 18 Linke untere Lungenvene
- 19 Linke obere Lungenvene
- 20 Linke Lungenschlagader

Herzmodelle

G10

Herz, 2-teilig

- 1 Vorhofscheidewand, ovale Grube
- 2 Stamm der Lungenschlagader, linke halbmondförmige Klappe
- 3 Linker Vorhof
- 4 Linke Vorhofkammerklappe, Mitralklappe
- 5 Aortenklappe, linkes halbmondförmiges Segel
- 6 Linke Herzkammer
- 7 Scheidewand zwischen der linken und rechten Herzkammer, muskulärer Anteil
- 8 Rechte Herzkammer
- 9 Rechte Vorhofkammerklappe
- 10 Rechter Vorhof
- 11 Rechte Lungenschlagader
- 12 Scheidewand zwischen der linken und rechten Herzkammer, membranöser Anteil
- 13 Herzspitze
- 14 Obere Hohlvene
- 15 Ansteigender Teil der Hauptschlagader
- 16 Linke Lungenschlagader
- 17 Lungenschlagaderstamm
- 18 Linkes Herzohr
- 19 Vordere Zwischenkammerfurche
- 20 Linke Herzkranzarterie, r. interventricularis anterior
- 21 Vordere Zwischenkammervene
- 22 Herzspitze
- 23 Rechte Herzkranzschlagader
- 24 Rechtes Herzohr
- 25 Ansteigender Teil der Hauptschlagader
- 26 Obere Hohlvene
- 27 Rechte Lungenschlagader
- 28 Rechte obere Lungenvene
- 29 Rechte untere Lungenvene
- 30 Untere Hohlvene
- 31 Hintere Zwischenkammervene
- 32 Erweiterter Teil der großen Herzvene
- 33 Linke Herzkranzarterie, r. circumflexus
- 34 Linke Herzkranzvene
- 35 Linke untere Lungenvene
- 36 Linke obere Lungenvene
- 37 Linke Lungenschlagader

Modelos del Corazón

Español

G04

Corazón con Hipertrofia ventricular (HVI), de 2 piezas

- 1 V. cava superior
- 2 Aorta, arco
- 3 Tronco pulmonar
- 4 Tronco pulmonar, valva semilunar izquierda
- 5 Aurícula izquierda
- 6 Válvula auriculoventricular izquierda (Válvula mitral)
- 7 Ventrículo izquierdo
- 8 Mm. papilares
- 9 Septo interventricular, porción muscular
- 10 Ventrículo derecho
- 11 Válvula auriculoventricular derecha (Válvula tricúspide)
- 12 Aurícula derecha
- 13 Tabique interventricular, porción membranosa
- 14 Septo interventricular, porción muscular
- 15 A. pulmón izquierda
- 16 Orejuela izquierda
- 17 V. coronaria izquierda
- 18 A. coronaria izquierda, r. circunfleja
- 19 A. coronaria izquierda, r. interventricular anterior
- 20 Surco interventricular anterior
- 21 V. interventricular anterior
- 22 Corazón, vértice
- 23 A. coronaria derecha
- 24 Orejuela derecha
- 25 Aorta, arco
- 26 V. cava superior
- 27 V. ázigos
- 28 A. pulmonar derecha
- 29 V. pulmonar derecha superior
- 30 V. pulmonar derecha inferior
- 31 V. cava inferior
- 32 V. interventricular posterior
- 33 Surco interventricular posterior
- 34 Seno coronario
- 35 V. pulmonar izquierda inferior
- 36 V. pulmonar izquierda superior
- 37 A. pulmón izquierda

G08

Corazón, de 2 piezas

- 1 V. braquiocefálica derecha
- 2 Tronco braquiocefálico
- 3 V. braquiocefálica izquierda
- 4 A. carótida común izquierda
- 5 Aorta, porción ascendiente
- 6 A. pulmón izquierda
- 7 V. pulmonar izquierda
- 8 Aurícula izquierda
- 9 Válvula auriculoventricular izquierda (Válvula mitral)
- 10 Ventrículo izquierdo
- 11 Septo interventricular, porción muscular
- 12 Ventrículo derecho
- 13 Válvula auriculoventricular derecha (Válvula tricúspide)
- 14 Aurícula derecha
- 15 Tronco pulmonar, valva semilunar izquierda
- 16 V. cava superior
- 17 Tabique interventricular, porción membranosa
- 18 Septo interventricular, porción muscular
- 19 Aorta, arco
- 20 Orejuela izquierda
- 21 V. interventricular anterior
- 22 A. coronaria izquierda, r. interventricular anterior
- 23 Corazón, vértice
- 24 A. coronaria derecha
- 25 Orejuela derecha
- 26 Tronco pulmonar
- 27 V. braquiocefálica izquierda
- 28 Tronco braquiocefálico
- 29 V. braquiocefálica derecha
- 30 V. ázigos
- 31 A. pulmonar derecha
- 32 V. pulmonar derecha superior
- 33 V. pulmonar derecha inferior
- 34 V. cava inferior
- 35 Seno coronario
- 36 V. pulmonar izquierda inferior
- 37 V. pulmonar izquierda superior
- 38 A. pulmón izquierda
- 39 Aorta, arco
- 40 A. carótida común izquierda

Español

Modelos del Corazón

G05

Corazón con Bypass, de 2 piezas

- Estructuras basicas de acuerdo con el modelo G08. Presenta adicionalmente:
- 1 Bypass a la A. coronaria derecha
 - 2 Bypass a la A. coronaria izquierda, r. interventricular anterior
 - 3 Bypass a la A. coronaria izquierda, r. circunfleja

G08/1

Corazón can Timo, de 3 piezas

- Estructuras basicas de acuerdo con el modelo G08. Presenta adicionalmente:
- 1 Glándula timo

G09

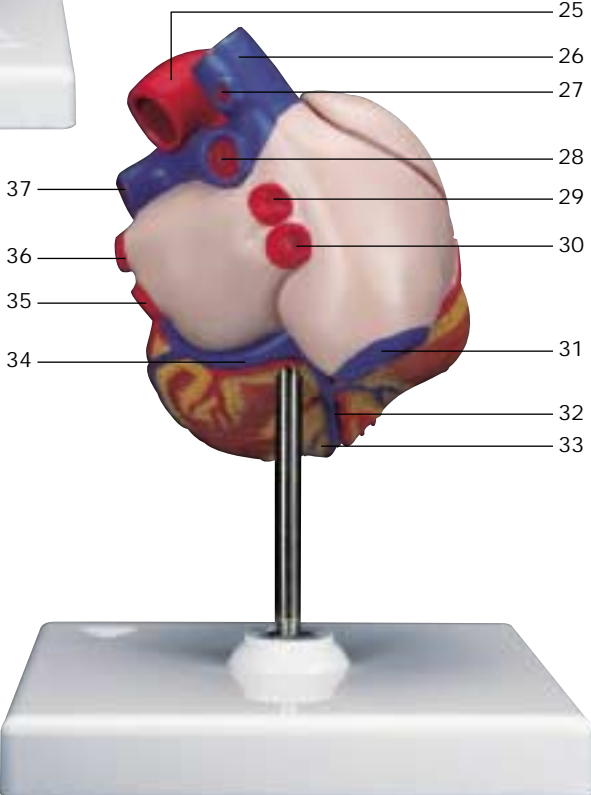
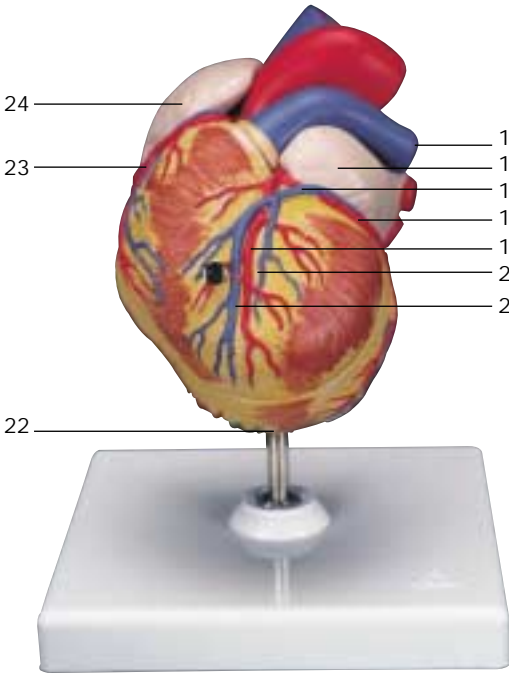
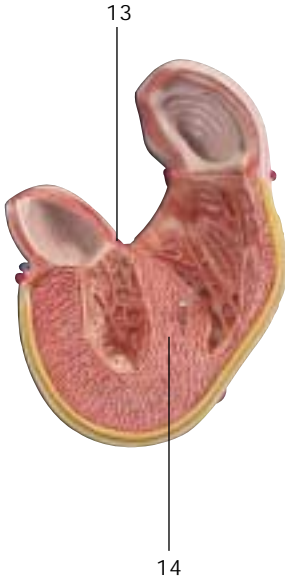
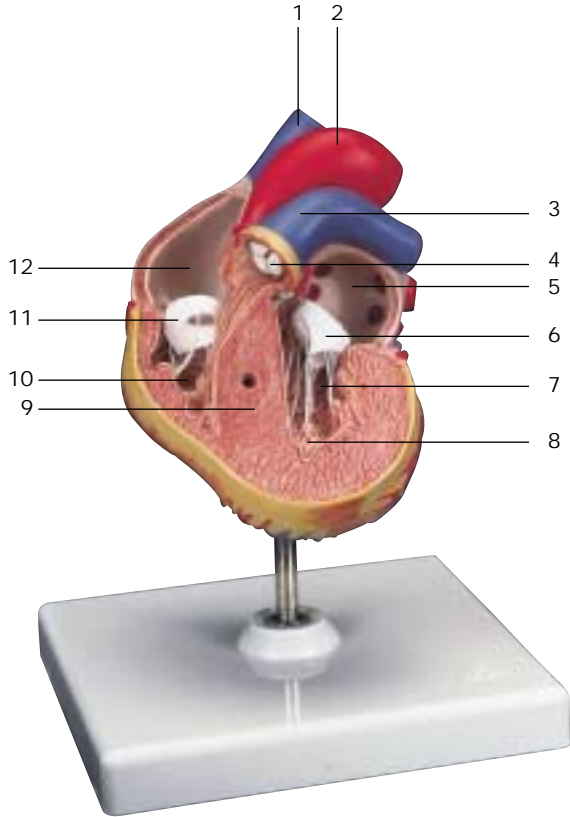
Corazón, 1 pieza

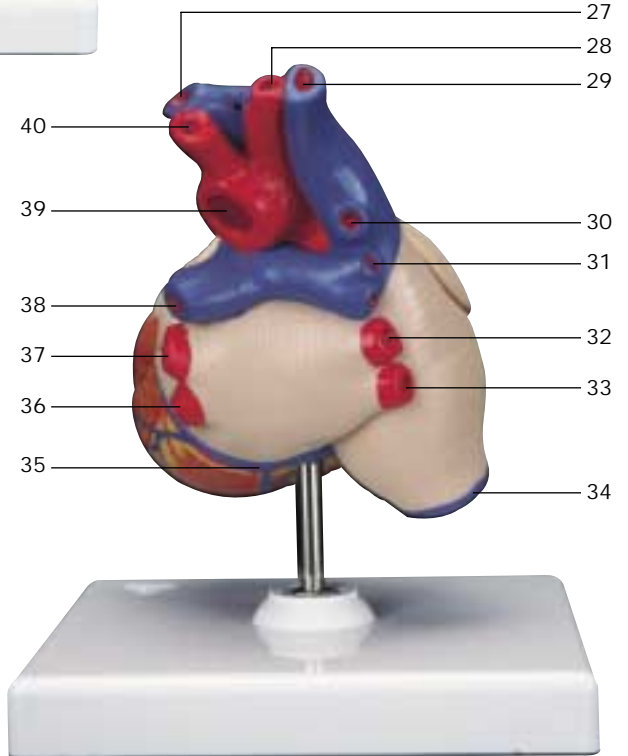
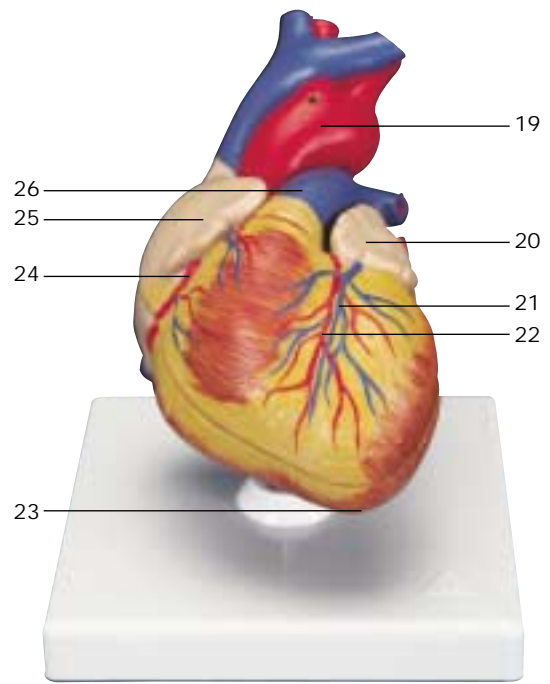
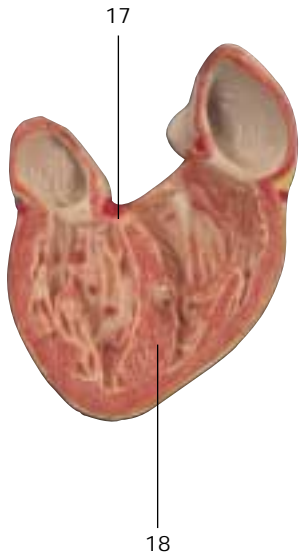
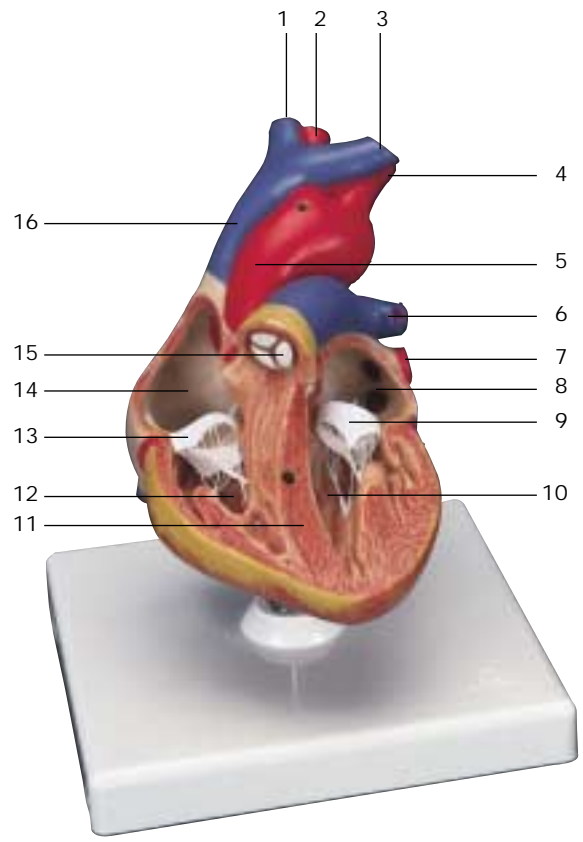
- 1 V. cava superior
- 2 Aorta, porción ascendiente
- 3 Orejuela izquierda
- 4 V. interventricular anterior
- 5 A. coronaria izquierda, r. interventricular anterior
- 6 Surco interventricular anterior
- 7 Corazón, vértice
- 8 A. coronaria derecha
- 9 Orejuela derecha
- 10 Aorta, porción ascendiente
- 11 V. cava superior
- 12 V. ázigos
- 13 A. pulmonar derecha
- 14 V. pulmonar derecha superior
- 15 V. pulmonar derecha inferior
- 16 V. interventricular posterior
- 17 Seno coronario
- 18 V. pulmonar izquierda inferior
- 19 V. pulmonar izquierda superior
- 20 A. pulmón izquierda

G10

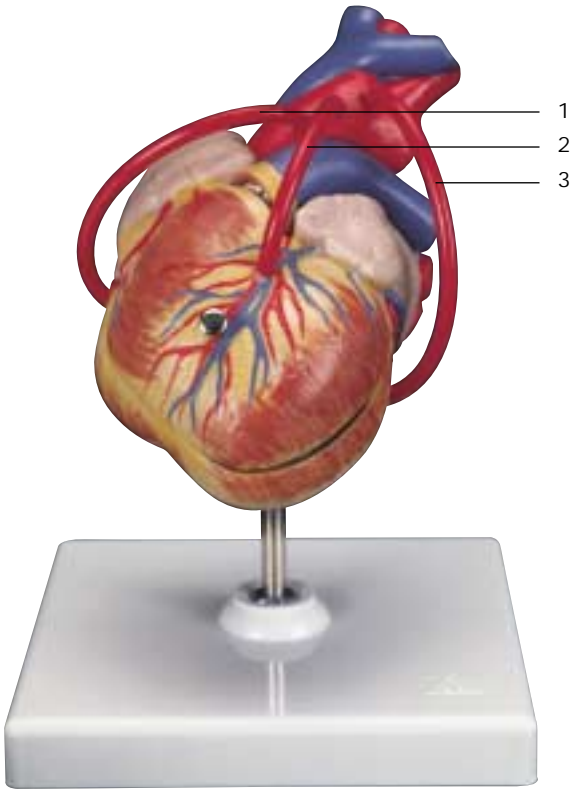
Corazón, de 2 piezas

- 1 Tabique interauricular, fosa oval
- 2 Tronco pulmonar, valva semilunar izquierda
- 3 Aurícula izquierda
- 4 Válvula auriculoventricular izquierda (Válvula mitral)
- 5 Válvula aórtica, valva semilunar izquierda
- 6 Ventrículo izquierdo
- 7 Septo interventricular, porción muscular
- 8 Ventrículo derecho
- 9 Válvula auriculoventricular derecha (Válvula tricúspide)
- 10 Aurícula derecha
- 11 A. pulmonar derecha
- 12 Tabique interventricular, porción membranosa
- 13 Corazón, vértice
- 14 V. cava superior
- 15 Aorta, porción ascendiente
- 16 A. pulmón izquierda
- 17 Tronco pulmonar
- 18 Orejuela izquierda
- 19 Surco interventricular anterior
- 20 A. coronaria izquierda, r. interventricular anterior
- 21 V. interventricular anterior
- 22 Corazón, vértice
- 23 A. coronaria derecha
- 24 Orejuela derecha
- 25 Aorta, porción ascendiente
- 26 V. cava superior
- 27 A. pulmonar derecha
- 28 V. pulmonar derecha superior
- 29 V. pulmonar derecha inferior
- 30 V. cava inferior
- 31 V. interventricular posterior
- 32 Seno coronario
- 33 A. coronaria izquierda, r. circunfleja
- 34 V. coronaria izquierda
- 35 V. pulmonar izquierda inferior
- 36 V. pulmonar izquierda superior
- 37 A. pulmón izquierda

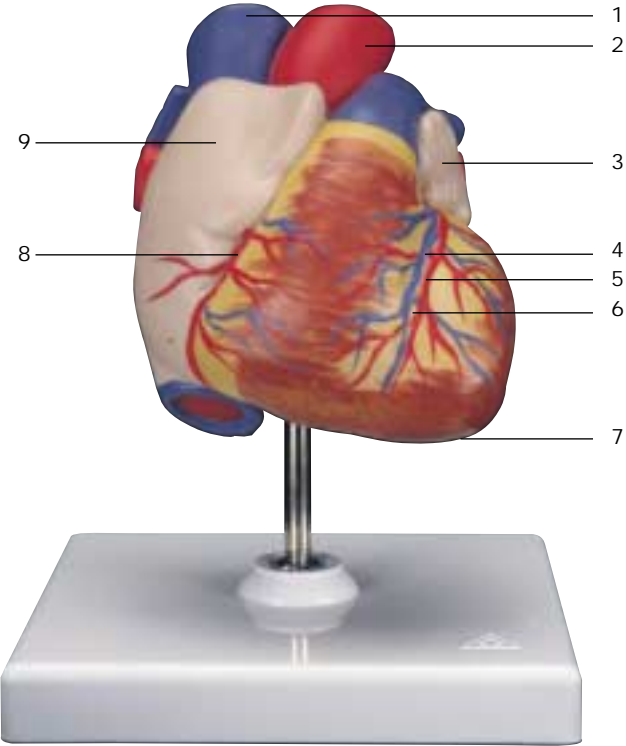




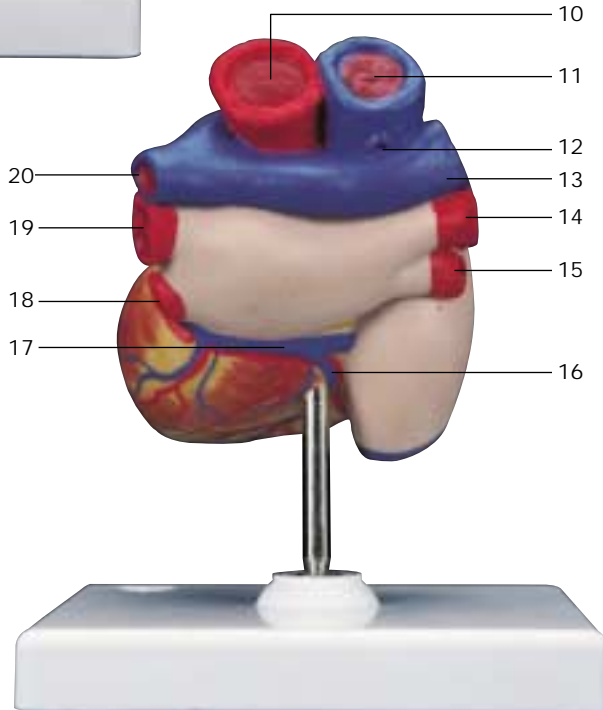
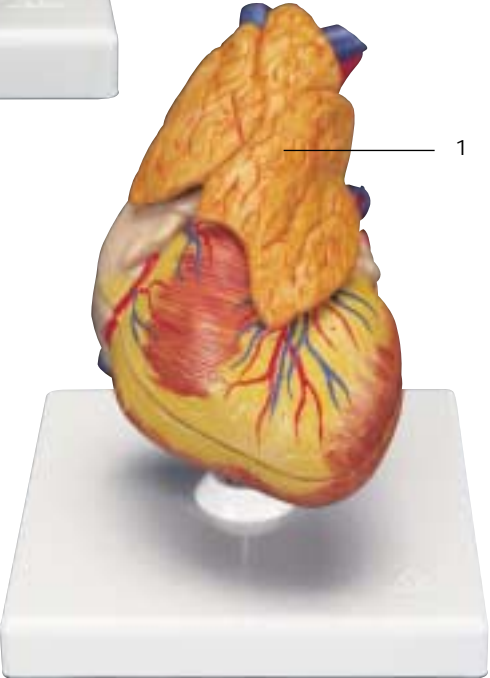
G05

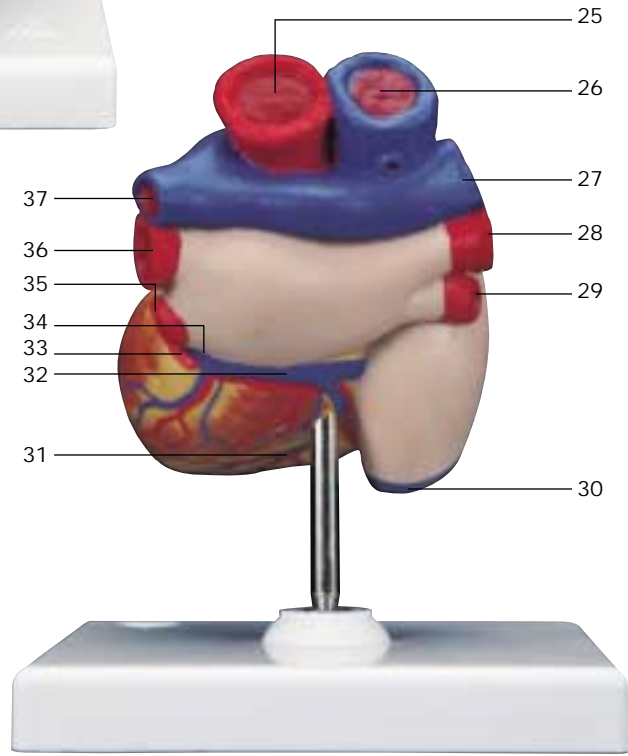
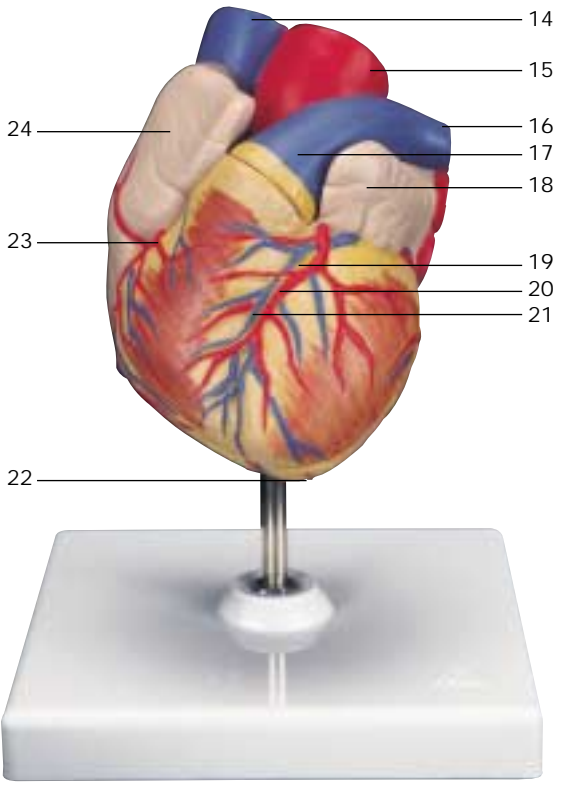
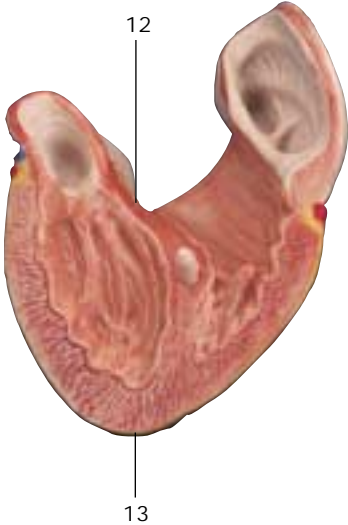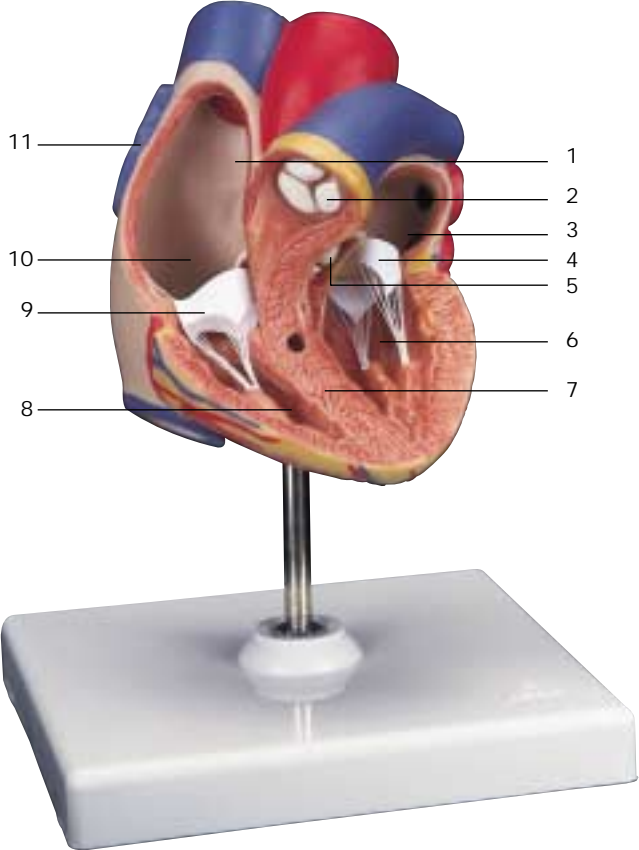


G09



G08/1





Modèles du Cœur

Français

G04

Cœur avec hypertrophie ventriculaire gauche (HVG), en 2 parties

- 1 Veine cave supérieure
- 2 Aorte, arc
- 3 Tronc pulmonaire
- 4 Tronc pulmonaire, valvule semilunaire gauche
- 5 Atrium gauche
- 6 Valvule atrioventriculaire gauche (valvule mitrale)
- 7 Ventricule gauche
- 8 Muscles papillaires
- 9 Cloison interventriculaire, partie musculaire
- 10 Ventricule droit
- 11 Valvule atrioventriculaire droite (valvule tricuspide)
- 12 Atrium droit
- 13 Cloison interventriculaire, partie membraneuse
- 14 Cloison interventriculaire, partie musculaire
- 15 Artère pulmonaire gauche
- 16 Auricule gauche
- 17 Veine coronaire gauche
- 18 Artère coronaire gauche, rameau circonflexe
- 19 Artère coronaire gauche, rameau interventriculaire antérieur
- 20 Sillon interventriculaire antérieur
- 21 Veine interventriculaire antérieure
- 22 Cœur, pointe
- 23 Artère coronaire droite
- 24 Auricule droite
- 25 Aorte, arc
- 26 Veine cave supérieure
- 27 Veine azygos
- 28 Artère pulmonaire droite
- 29 Veine pulmonaire droite supérieure
- 30 Veine pulmonaire droite inférieure
- 31 Veine cave inférieure
- 32 Veine interventriculaire postérieure
- 33 Sillon interventriculaire postérieur
- 34 Sinus coronaire
- 35 Veine pulmonaire gauche inférieure
- 36 Veine pulmonaire gauche supérieure
- 37 Artère pulmonaire gauche

G08

Cœur, en 2 parties

- 1 Veine brachio-céphalique droite
- 2 Tronc brachio-céphalique
- 3 Veine brachio-céphalique gauche
- 4 Artère carotide commune gauche
- 5 Aorte, partie ascendante
- 6 Artère pulmonaire gauche
- 7 Veine pulmonaire gauche
- 8 Atrium gauche
- 9 Valvule atrioventriculaire gauche (valvule mitrale)
- 10 Ventricule gauche
- 11 Cloison interventriculaire, partie musculaire
- 12 Ventricule droit
- 13 Valvule atrioventriculaire droite (valvule tricuspide)
- 14 Atrium droit
- 15 Tronc pulmonaire, valvule semilunaire gauche
- 16 Veine cave supérieure
- 17 Cloison interventriculaire, partie membraneuse
- 18 Cloison interventriculaire, partie musculaire
- 19 Aorte, arc
- 20 Auricule gauche
- 21 Veine interventriculaire antérieure
- 22 Artère coronaire gauche, rameau interventriculaire antérieur
- 23 Cœur, pointe
- 24 Artère coronaire droite
- 25 Auricule droite
- 26 Tronc pulmonaire
- 27 Veine brachio-céphalique gauche
- 28 Tronc brachio-céphalique
- 29 Veine brachio-céphalique droite
- 30 Veine azygos
- 31 Artère pulmonaire droite
- 32 Veine pulmonaire droite supérieure
- 33 Veine pulmonaire droite inférieure
- 34 Veine cave inférieure
- 35 Sinus coronaire
- 36 Veine pulmonaire gauche inférieure
- 37 Veine pulmonaire gauche supérieure
- 38 Artère pulmonaire gauche
- 39 Aorte, arc
- 40 Artère carotide commune gauche

Français

Modèles du Cœur

G05

Cœur avec pontage, en 2 parties

- Structures de base idem modèle G08. Parties additionnelles représentées:
- 1 Pontage à l'artère coronaire droite
 - 2 Pontage à l'artère coronaire gauche, rameau interventriculaire antérieur
 - 3 Pontage à l'artère coronaire gauche, rameau circonflexe

G08/1

Cœur avec thymus, en 3 parties

- Structures de base idem modèle G08. Parties additionnelles représentées:
- 1 Thymus

G09

Cœur, en 1 partie

- 1 Veine cave supérieure
- 2 Aorte, partie ascendante
- 3 Auricule gauche
- 4 Veine interventriculaire antérieure
- 5 Artère coronaire gauche, rameau interventriculaire antérieur
- 6 Sillon interventriculaire antérieur
- 7 Cœur, pointe
- 8 Artère coronaire droite
- 9 Auricule droite
- 10 Aorte, partie ascendante
- 11 Veine cave supérieure
- 12 Veine azygos
- 13 Artère pulmonaire droite
- 14 Veine pulmonaire droite supérieure
- 15 Veine pulmonaire droite inférieure
- 16 Veine interventriculaire postérieure
- 17 Sinus coronaire
- 18 Veine pulmonaire gauche inférieure
- 19 Veine pulmonaire gauche supérieure
- 20 Artère pulmonaire gauche

G10

Cœur, en 2 parties

- 1 Cloison interatriale, fosse ovale
- 2 Tronc pulmonaire, valvule semilunaire gauche
- 3 Atrium gauche
- 4 Valvule atrioventriculaire gauche (valvule mitrale)
- 5 Valvule de l'aorte, valvule semilunaire gauche
- 6 Ventricule gauche
- 7 Cloison interventriculaire, partie musculaire
- 8 Ventricule droit
- 9 Valvule atrioventriculaire droite (valvule tricuspide)
- 10 Atrium droit
- 11 Artère pulmonaire droite
- 12 Cloison interventriculaire, partie membraneuse
- 13 Cœur, pointe
- 14 Veine cave supérieure
- 15 Aorte, partie ascendante
- 16 Artère pulmonaire gauche
- 17 Tronc pulmonaire
- 18 Auricule gauche
- 19 Sillon interventriculaire antérieur
- 20 Artère coronaire gauche, rameau interventriculaire antérieur
- 21 Veine interventriculaire antérieure
- 22 Cœur, pointe
- 23 Artère coronaire droite
- 24 Auricule droite
- 25 Aorte, partie ascendante
- 26 Veine cave supérieure
- 27 Artère pulmonaire droite
- 28 Veine pulmonaire droite supérieure
- 29 Veine pulmonaire droite inférieure
- 30 Veine cave inférieure
- 31 Veine interventriculaire postérieure
- 32 Sinus coronaire
- 33 Artère coronaire gauche, rameau circonflexe
- 34 Veine coronaire gauche
- 35 Veine pulmonaire gauche inférieure
- 36 Veine pulmonaire gauche supérieure
- 37 Artère pulmonaire gauche

Modelos de Coração

Português

G04

Coração com hipertrofia ventricular esquerda, 2 partes

- 1 Veia cava superior (pré-cava)
- 2 Arco aórtico
- 3 Tronco pulmonar (artéria pulmonar)
- 4 Válvula semilunar esquerda do tronco pulmonar
- 5 Átrio esquerdo (átrio pulmonar)
- 6 Valva mitral (valva atrioventricular esquerda)
- 7 Ventrículo esquerdo
- 8 Músculos papilares
- 9 Porção muscular do septo interventricular
- 10 Ventrículo direito
- 11 Valva tricúspide (valva atrioventricular direita)
- 12 Átrio direito
- 13 Porção membranosa do septo interventricular
- 14 Porção muscular do septo interventricular
- 15 Artéria pulmonar esquerda
- 16 Apêndice auricular esquerdo
- 17 Veia coronária ventricular
- 18 Ramo circunflexo da artéria coronária direita
- 19 Ramo interventricular anterior da artéria coronária esquerda
- 20 Sulco interventricular anterior
- 21 Veia interventricular anterior
- 22 Ápice do coração
- 23 Artéria coronária direita
- 24 Apêndice auricular direito
- 25 Arco aórtico
- 26 Veia cava superior (pré-cava)
- 27 Veia ázigo
- 28 Artéria pulmonar direita
- 29 Veia pulmonar superior direita
- 30 Veia pulmonar inferior direita
- 31 Veia cava inferior (pós-cava)
- 32 Veia interventricular posterior
- 33 Sulco interventricular posterior
- 34 Seio coronário
- 35 Veia pulmonar inferior esquerda
- 36 Veia pulmonar superior esquerda
- 37 Artéria pulmonar esquerda

G08

Coração, 2 partes

- 1 Veia braquiocefálica direita
- 2 Tronco braquiocefálico
- 3 Veia braquiocefálica esquerda
- 4 Artéria carótida comum esquerda
- 5 Aorta ascendente
- 6 Artéria pulmonar esquerda
- 7 Veia pulmonar esquerda
- 8 Átrio esquerdo (átrio pulmonar)
- 9 Valva mitral (valva atrioventricular esquerda)
- 10 Ventrículo esquerdo
- 11 Porção muscular do septo interventricular
- 12 Ventrículo direito
- 13 Valva tricúspide (valva atrioventricular direita)
- 14 Átrio direito
- 15 Válvula semilunar esquerda do tronco pulmonar
- 16 Veia cava superior (pré-cava)
- 17 Porção membranosa do septo interventricular
- 18 Porção muscular do septo interventricular
- 19 Arco aórtico
- 20 Apêndice auricular esquerdo
- 21 Veia interventricular anterior
- 22 Ramo interventricular anterior da artéria coronária esquerda
- 23 Ápice do coração
- 24 Artéria coronária direita
- 25 Apêndice auricular direito
- 26 Tronco pulmonar (artéria pulmonar)
- 27 Veia braquiocefálica esquerda
- 28 Tronco braquiocefálico
- 29 Veia braquiocefálica direita
- 30 Veia ázigo
- 31 Artéria pulmonar direita
- 32 Veia pulmonar superior direita
- 33 Veia pulmonar inferior direita
- 34 Veia cava inferior (pós-cava)
- 35 Seio coronário
- 36 Veia pulmonar inferior esquerda
- 37 Veia pulmonar superior esquerda
- 38 Artéria pulmonar esquerda
- 39 Arco aórtico
- 40 Artéria carótida comum esquerda

Português

Modelos de Coração

G05

Coração com bypass, 2 partes

- Estruturas básicas veja modelo G08.
Apresenta adicionalmente:
- 1 Bypass na artéria coronária direita
 - 2 Bypass no ramo interventricular anterior da artéria coronária esquerda
 - 3 Bypass no ramo circunflexo da artéria coronária direita

G08/1

Coração com timo, 3 partes

- Estruturas básicas veja modelo G08.
Apresenta adicionalmente:
- 1 Glândula timo

G09

Coração, 1 parte

- 1 Veia cava superior (pré-cava)
- 2 Aorta ascendente
- 3 Apêndice auricular esquerdo
- 4 Veia interventricular anterior
- 5 Ramo interventricular anterior da artéria coronária esquerda
- 6 Sulco interventricular anterior
- 7 Ápice do coração
- 8 Artéria coronária direita
- 9 Apêndice auricular direito
- 10 Aorta ascendente
- 11 Veia cava superior (pré-cava)
- 12 Veia ázigo
- 13 Artéria pulmonar direita
- 14 Veia pulmonar superior direita
- 15 Veia pulmonar inferior direita
- 16 Veia interventricular posterior
- 17 Seio coronário
- 18 Veia pulmonar inferior esquerda
- 19 Veia pulmonar superior esquerda
- 20 Artéria pulmonar esquerda

G10

Coração, 2 partes

- 1 Septo interatrial, fossa oval
- 2 Válvula semilunar esquerda do tronco pulmonar
- 3 Átrio esquerdo (átrio pulmonar)
- 4 Valva mitral (valva atrioventricular esquerda)
- 5 Válvula semilunar esquerda da valva aórtica
- 6 Ventrículo esquerdo
- 7 Porção muscular do septo interventricular
- 8 Ventrículo direito
- 9 Valva tricúspide (valva atrioventricular direita)
- 10 Átrio direito
- 11 Artéria pulmonar direita
- 12 Porção membranosa do septo interventricular
- 13 Ápice do coração
- 14 Veia cava superior (pré-cava)
- 15 Aorta ascendente
- 16 Artéria pulmonar esquerda
- 17 Tronco pulmonar (artéria pulmonar)
- 18 Apêndice auricular esquerdo
- 19 Sulco interventricular anterior
- 20 Ramo interventricular anterior da artéria coronária esquerda
- 21 Veia interventricular anterior
- 22 Ápice do coração
- 23 Artéria coronária direita
- 24 Apêndice auricular direito
- 25 Aorta ascendente
- 26 Veia cava superior (pré-cava)
- 27 Artéria pulmonar direita
- 28 Veia pulmonar superior direita
- 29 Veia pulmonar inferior direita
- 30 Veia cava inferior (pós-cava)
- 31 Veia interventricular posterior
- 32 Seio coronário
- 33 Ramo circunflexo da artéria coronária direita
- 34 Veia coronária ventricular
- 35 Veia pulmonar inferior esquerda
- 36 Veia pulmonar superior esquerda
- 37 Artéria pulmonar esquerda

心臓モデル

日本語

G04

- 1 上大静脈
- 2 大動脈弓
- 3 肺動脈(幹)
- 4 肺動脈の左半月弁
- 5 左心房
- 6 左房室弁 (僧帽弁)
- 7 左心室
- 8 乳頭筋
- 9 心室中隔の筋性部
- 10 右心室
- 11 右房室弁 (三尖弁)
- 12 右心房
- 13 心室中隔の膜性部
- 14 心室中隔の筋性部
- 15 左肺動脈
- 16 左心耳
- 17 大心(臓)静脈
- 18 左冠状動脈の回旋枝
- 19 左冠状動脈の前室間枝
- 20 前室間溝
- 21 大心(臓)静脈
- 22 心尖
- 23 右冠状動脈
- 24 右心耳
- 25 大動脈弓
- 26 上大静脈
- 27 奇静脈
- 28 右肺動脈
- 29 右上肺静脈
- 30 右下肺静脈
- 31 下大静脈
- 32 中心(臓)静脈
- 33 後室間溝
- 34 冠状静脈洞
- 35 左下肺静脈
- 36 左上肺静脈
- 37 左肺動脈

G08

- 1 右腕頭静脈
- 2 腕頭動脈
- 3 左腕頭静脈
- 4 左総頸動脈
- 5 上行大動脈
- 6 左肺動脈
- 7 左肺静脈
- 8 左心房
- 9 左房室弁 (僧帽弁)
- 10 左心室
- 11 心室中隔の筋性部
- 12 右心室
- 13 右房室弁 (三尖弁)
- 14 右心房
- 15 肺動脈の左半月弁
- 16 上大静脈
- 17 心室中隔の膜性部
- 18 心室中隔の筋性部
- 19 大動脈弓
- 20 左心耳
- 21 大心(臓)静脈
- 22 左冠状動脈の前室間枝
- 23 心尖
- 24 右冠状動脈
- 25 右心耳
- 26 肺動脈(幹)
- 27 左腕頭静脈
- 28 腕頭動脈
- 29 右腕頭静脈
- 30 奇静脈
- 31 右肺動脈
- 32 右上肺静脈
- 33 右下肺静脈
- 34 下大静脈
- 35 冠状静脈洞
- 36 左下肺静脈
- 37 左上肺静脈
- 38 左肺動脈
- 39 大動脈弓
- 40 左総頸動脈

日本語

G05

- 1 大動脈ー右冠状動脈バイパス
- 2 大動脈ー左冠状動脈前室間枝バイパス
- 3 大動脈ー左冠状動脈回旋枝バイパス

G08/1

- 1 胸腺

G09

- 1 上大静脈
- 2 上行大動脈
- 3 左心耳
- 4 大心(臓)静脈
- 5 左冠状動脈の前室間枝
- 6 前室間溝
- 7 心尖
- 8 右冠状動脈
- 9 右心耳
- 10 上行大動脈
- 11 上大静脈
- 12 奇静脈
- 13 右肺動脈
- 14 右上肺静脈
- 15 右下肺静脈
- 16 中心(臓)静脈
- 17 冠状静脈洞
- 18 左下肺静脈
- 19 左上肺静脈
- 20 左肺動脈

心臓モデル

G10

- 1 卵円窩
- 2 肺動脈の左半月弁
- 3 左心耳
- 4 左房室弁 (僧帽弁)
- 5 大動脈弁の左半月弁
- 6 左心室
- 7 心室中隔の筋性部
- 8 右心室
- 9 右房室弁 (三尖弁)
- 10 右心房
- 11 右肺動脈
- 12 心室中隔の膜性部
- 13 心尖
- 14 上大静脈
- 15 上行大動脈
- 16 左肺動脈
- 17 肺動脈(幹)
- 18 左心耳
- 19 前室間溝
- 20 左冠状動脈の前室間枝
- 21 大心(臓)静脈
- 22 心尖
- 23 右冠状動脈
- 24 右心耳
- 25 上行大動脈
- 26 上大静脈
- 27 右肺動脈
- 28 右上肺静脈
- 29 右下肺静脈
- 30 下大静脈
- 31 中心(臓)静脈
- 32 冠状静脈洞
- 33 左冠状動脈の回旋枝
- 34 左冠状動脈
- 35 左下肺静脈
- 36 左上肺静脈
- 37 左肺動脈



3B Scientific Products

Internet: <http://www.3bscientific.com>