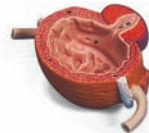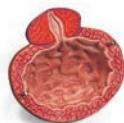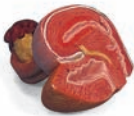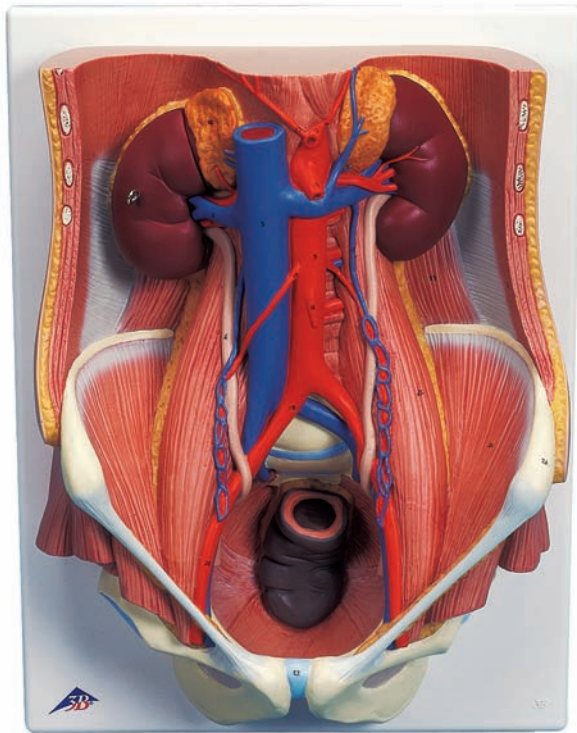




...going one step further



K32

Latin

- 1 Ren
 - a Cortex renalis
 - b Medulla renalis
 - c Pelvis renalis
 - d Calyx renalis
 - e Foramina papillaria
- 2 V. renalis
- 3 V. cava inferior
- 4 A. renalis
- 5 Pars abdominalis aortae
- 6 Ureter
- 7 Vesica urinaria
 - a Apex vesicae
 - b Fundus vesicae
 - c Corpus vesicae
 - d Ostium ureteris
 - e Trigonum vesicae
- 8 Urethra
- 9 Prostata
- 10 Glandula suprarenalis
- 11 Uterus
- 12 Truncus coeliacus
- 13 A. hepatica communis
- 14 A. splenica
- 15 A. mesenterica superior
- 16 A. mesenterica inferior
- 17 A. testicularis/ A. ovarica
- 18 V. testicularis/ V. ovarica
- 19 A. iliaca communis
- 20 A. iliaca externa
- 21 A. iliaca interna
- 22 M. transversus abdominis
- 23 M. quadratus lumborum
- 24 M. iliacus
- 25 M. psoas major
- 26 Spina iliaca anterior superior
- 27 Symphysis



Dual Sex Urinary System, 6-part

English

- 1 Kidney
 - a Renal cortex
 - b Renal medulla
 - c Renal pelvis
 - d Calyx
 - e Openings of papillary duct
- 2 Renal vein
- 3 Inferior vena cava
- 4 Renal artery
- 5 Abdominal aorta
- 6 Ureter
- 7 Urinary bladder
 - a Apex of bladder
 - b Fundus of bladder
 - c Body of bladder
 - d Ureteric orifice
 - e Trigone of bladder
- 8 Urethra
- 9 Prostate
- 10 Suprarenal gland
- 11 Uterus
- 12 Coeliac trunk
- 13 Common hepatic artery
- 14 Splenic artery
- 15 Superior mesenteric artery
- 16 Inferior mesenteric artery
- 17 Testicular artery/ Ovarian artery
- 18 Testicular vein/ Ovarian vein
- 19 Common iliac artery
- 20 External iliac artery
- 21 Internal iliac artery
- 22 Transversus abdominis
- 23 Quadratus lumborum
- 24 Iliacus
- 25 Psoas major
- 26 Anterior superior iliac spine
- 27 Pubic symphysis



Deutsch

Harnapparat, zweigeschlechtig, 6-teilig

- 1 Niere
 - a Nierenrinde
 - b Nierenmark
 - c Nierenbecken
 - d Nierenkelch
 - e Harnporen
- 2 Nierenvene
- 3 Untere Hohlvene
- 4 Nierenschlagader
- 5 Bauchaorta
- 6 Harnleiter
- 7 Harnblase
 - a Harnblasenspitze
 - b Blasengrund
 - c Blaskörper
 - d Harnleitermündung
 - e Harnblasendreieck
- 8 Harnröhre
- 9 Vorsteherdrüse
- 10 Nebenniere
- 11 Gebärmutter
- 12 Eingeweideschlagader
- 13 Gemeinsame Leberschlagader
- 14 Milzschlagader
- 15 Obere Gekröseschlagader
- 16 Untere Gekröseschlagader
- 17 Hodenschlagader/ Eierstockschlagader
- 18 Hodenvene/ Eierstockvene
- 19 Gemeinsame Darmbeinschlagader
- 20 Äußere Darmbeinschlagader
- 21 Innere Darmbeinschlagader
- 22 Querer Bauchmuskel
- 23 Viereckiger Lendenmuskel
- 24 Darmbeinmuskel
- 25 Großer Lendenmuskel
- 26 Oberer vorderer Darmbeinstachel
- 27 Schambeinfuge



Sistema Urinario de sexo dual, en 6 piezas *Español*

- 1 Riñón
 - a Riñón, corteza
 - b Medula renal
 - c Riñón, pelvis
 - d Cáliz renal
 - e Ducto papilar
- 2 V. renal
- 3 V. cava inferior
- 4 A. renal
- 5 Aorta, porción abdominal
- 6 Uréter
- 7 Vejiga urinaria
 - a Vejiga urinaria, vértice
 - b Vejiga urinaria, fondo
 - c Vejiga urinaria, cuerpo
 - d Orificio uretal
 - e Triángulo vesical
- 8 Uretra
- 9 Próstata
- 10 Glándula suprarrenal
- 11 Útero
- 12 Tronco celíaco
- 13 A. hepática común
- 14 A. esplénica
- 15 A. mesentérica superior
- 16 A. mesentérica inferior
- 17 A. testicular/ A. ovárica
- 18 V. testicular/ V. ovárica
- 19 A. ilíaca común
- 20 A. ilíaca externa
- 21 A. ilíaca interna
- 22 M. transverso del abdomen
- 23 M. cuadrado lumbar
- 24 M. ilíaco
- 25 M. psoas mayor
- 26 Espina ilíaca anterior superior
- 27 Sínfisis púbica



Appareil urinaire bisexué, en 6 parties

- 1 Rein
 - a Cortex rénal
 - b Substance médullaire du rein
 - c Pelvis rénal
 - d Calice rénal
 - e Orifices du canal papillaire
- 2 Veine rénale
- 3 Veine cave inférieure
- 4 Artère rénale
- 5 Aorte abdominale
- 6 Urètre
- 7 Vessie urinaire
 - a Apex de la vessie urinaire
 - b Fond de la vessie urinaire
 - c Corps de la vessie urinaire
 - d Orifice urétéral
 - e Trigone vésical
- 8 Urètre
- 9 Prostate
- 10 Glande surrénale
- 11 Utérus
- 12 Tronc coélique
- 13 Artère hépatique commune
- 14 Artère splénique
- 15 Artère mésentérique supérieure
- 16 Artère mésentérique inférieure
- 17 Artère testiculaire / artère ovarique
- 18 Veine testiculaire / veine ovarique
- 19 Artère iliaque commune
- 20 Artère iliaque externe
- 21 Artère iliaque interne
- 22 Muscle transverse de l'abdomen
- 23 Muscle carré des lombes
- 24 Muscle iliaque
- 25 Muscle grand psoas
- 26 Épine iliaque antéro-supérieure
- 27 Symphyse pubienne



Sistema urinário com sexo dual, 6 partes *Português*

- 1 Rim
 - a Córtex renal
 - b Medula renal
 - c Pelve renal
 - d Cálice renal
 - e Forâmina papilar
- 2 Veia renal
- 3 Veia cava inferior
- 4 Artéria renal
- 5 Aorta abdominal
- 6 Ureter
- 7 Bexiga
 - a Ápice da bexiga
 - b Fundo da bexiga
 - c Corpo da bexiga
 - d Óstio uretral
 - e Trígono da bexiga
- 8 Uretra
- 9 Próstata
- 10 Glândula supra-renal
- 11 Útero
- 12 Tronco celíaco
- 13 Artéria hepática comum
- 14 Artéria esplênica
- 15 Artéria mesentérica superior
- 16 Artéria mesentérica inferior
- 17 Artéria testicular/ Artéria ovariana
- 18 Veia testicular/ Veia ovariana
- 19 Artéria ilíaca comum
- 20 Artéria ilíaca externa
- 21 Artéria ilíaca interna
- 22 Músculo transverso do abdome
- 23 Músculo quadrado lombar
- 24 Músculo ilíaco
- 25 Músculo psoas maior
- 26 Espinha ilíaca ântero-superior
- 27 Sínfise púbica



Italiano **Apparato urinario, bisessuato, in 6 parti**

- 1 Rene
 - a Rene, corteccia
 - b Zona midollare
 - c Rene, pelvi
 - d Calice renale
 - e Pori urinari
- 2 V. renale
- 3 V. cava inferiore
- 4 A. renale
- 5 Aorta addominale
- 6 Uretere
- 7 Vescica urinaria
 - a Vescica urinaria, apice
 - b Vescica urinaria, fondo
 - c Vescica urinaria, corpo
 - d Ostio uretrale
 - e Trigono vescicale di Lieutaud
- 8 Uretra
- 9 Prostata
- 10 Ghiandola surrenale
- 11 Utero
- 12 Tronco celiaco
- 13 A. epatica comune
- 14 A. splenica
- 15 A. mesenterica superiore
- 16 A. mesenterica inferiore
- 17 A. testicolare/ A. ovarica
- 18 Vena testicolare/ Vena ovarica
- 19 A. iliaca comune
- 20 A. iliaca esterna
- 21 A. iliaca interna
- 22 M. trasverso dell'addome
- 23 M. quadrato del lombo
- 24 M. iliaco
- 25 M. psoas grande
- 26 Spina iliaca anterosuperiore
- 27 Sinfisi pubica



泌尿器系，両性型・6分解モデル

日本語

- 1 腎臓
 - a 腎皮質
 - b 腎髄質
 - c 腎盂
 - d 腎杯
 - e 乳頭孔
- 2 腎静脈
- 3 下大静脈
- 4 腎動脈
- 5 腹大動脈
- 6 尿管
- 7 膀胱
 - a 膀胱尖
 - b 膀胱底
 - c 膀胱体
 - d 尿管口
 - e 膀胱三角
- 8 尿道
- 9 前立腺
- 10 副腎
- 11 子宮
- 12 腹腔動脈
- 13 総肝動脈
- 14 脾動脈
- 15 上腸間膜動脈
- 16 下腸間膜動脈
- 17 精巣動脈 / 卵巢動脈
- 18 精巣静脈 / 卵巢静脈
- 19 総腸骨動脈
- 20 外腸骨動脈
- 21 内腸骨動脈
- 22 腹横筋
- 23 腰方形筋
- 24 腸骨筋
- 25 大腰筋
- 26 上前腸骨棘
- 27 恥骨結合



Бисексуальная модель мочеполовой системы, 6 частей

- 1 Почка
 - a Корковое вещество почки
 - b Мозговое вещество почки
 - c Почечная лоханка
 - d Чашечка
 - e Сосочковые отверстия
- 2 Почечная вена
- 3 Нижняя полая вена
- 4 Почечная артерия
- 5 Брюшная аорта
- 6 Мочеточник
- 7 Мочевой пузырь
 - a Верхушка мочевого пузыря
 - b Дно мочевого пузыря
 - c Тело мочевого пузыря
 - d Отверстие мочеточника
 - e Мочепузырный треугольник
- 8 Мочеиспускательный канал
- 9 Предстательная железа
- 10 Надпочечник
- 11 Матка
- 12 Чревный ствол
- 13 Общая печеночная артерия
- 14 Селезеночная артерия
- 15 Верхняя брыжеечная артерия
- 16 Нижняя брыжеечная артерия
- 17 Яичковая / Яичниковая артерия
- 18 Яичковая / Яичниковая вена
- 19 Общая подвздошная артерия
- 20 Наружная подвздошная артерия
- 21 Внутренняя подвздошная артерия
- 22 Поперечная мышца живота
- 23 Квадратная мышца поясницы
- 24 Подвздошная мышца
- 25 Большая поясничная мышца
- 26 Верхняя передняя подвздошная ость
- 27 Лобковый симфиз



双重性别的泌尿系统, 6部分

英文

- 1 肾脏
 - a 肾皮质
 - b 肾髓质
 - c 肾盂
 - d 肾盏
 - e 乳头管开口
- 2 肾静脉
- 3 下腔静脉
- 4 肾动脉
- 5 腹主动脉
- 6 输尿管
- 7 膀胱
 - a 膀胱尖
 - b 膀胱底
 - c 膀胱体
 - d 输尿管口
 - e 膀胱三角
- 8 尿道
- 9 前列腺
- 10 肾上腺
- 11 子宫
- 12 腹腔动脉干
- 13 肝总动脉
- 14 脾动脉
- 15 肠系膜上动脉
- 16 肠系膜下动脉
- 17 睾丸动脉/卵巢动脉
- 18 睾丸静脉/卵巢静脉
- 19 髂总动脉
- 20 髂外动脉
- 21 髂内动脉
- 22 腹横肌
- 23 腰方肌
- 24 髂肌
- 25 腰大肌
- 26 髂前上棘
- 27 耻骨联合





3B SCIENTIFIC® PRODUCTS

3B Scientific GmbH

Rudorffweg 8 • 21031 Hamburg • Germany
Tel.: + 49-40-73966-0 • Fax: + 49-40-73966-100
www.3bscientific.com • 3b@3bscientific.com

© Copyright 2000 for instruction manual and design of product:
3B Scientific GmbH, Germany