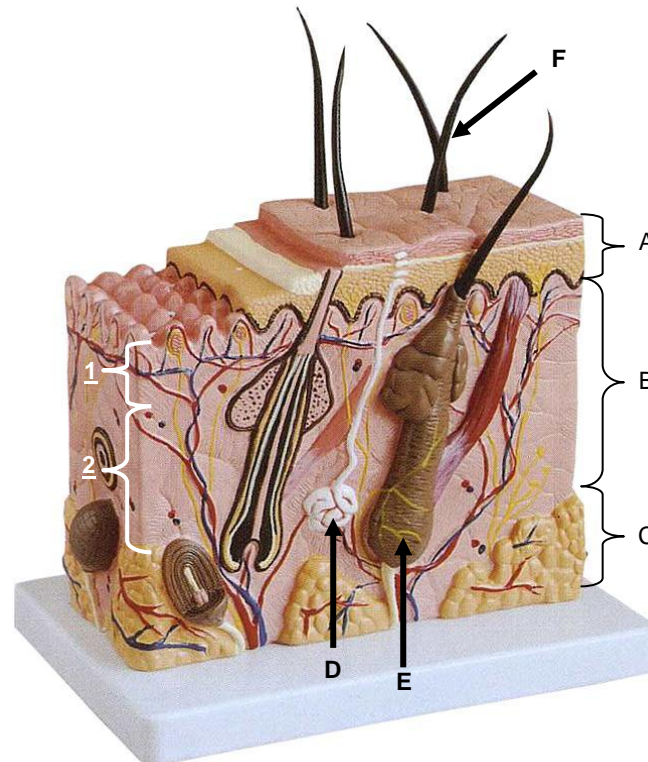


Coupe de la peau agrandie 70x



Présentation

Ce modèle montre les couches de la peau sous une forme tridimensionnelle. En plus de la représentation distincte des différentes couches, les poils, les racines des cheveux, les glandes sébacées, les glandes sudoripares, les récepteurs, les nerfs et les vaisseaux sont aussi représentés. Il permet d'enseigner la structure microscopique de la peau.

Description

Il s'agit d'une section de peau humaine en 3D formée comme suit :

1. Structure de la peau

- A. Epiderme : Montre la couche cornée (Stratum Corneum), la couche basale (Stratum Germinativum) et les pores des glandes sudoripares.
- B. Derme, montrant :
 - (1) Le derme papillaire qui est la partie superficielle du derme et qui se projette sur la face profonde de l'épiderme pour former une multitude d'éminences appelées

Coupe de la peau agrandie 70x - Réf.1113165

papilles dermiques. Parmi les papilles, certaines contiennent des vaisseaux sanguins, ce sont les papilles vasculaires. D'autres contiennent des terminaisons nerveuses sensorielles, celles-ci se nomment les papilles tactiles.

(2) Le derme réticulaire qui est la portion profonde du derme et qui se compose de fibres grossières, de vaisseaux sanguins, de fibres nerveuses, lymphatiques, conduits excréteurs des glandes sudoripares, glandes sébacées et les muscles arrecteurs du poil.

C. Hypoderme : Présence de tissu adipeux, fibres nerveuses et gros vaisseaux sanguins.

2. Appendices de la peau

D. Glande sudoripare - Montrant la partie sécrétoire et le canal excréteur tubulaire qui se déroule en direction de la surface de la peau.

E. Glandes sébacées - situées entre le follicule pileux et les muscles arrecteurs du poil. L'orifice de la glande, dont le conduit est très court, débouche directement dans le follicule pileux.

F. Les poils - montrant la partie de la peau connue comme la racine des poils. La partie la plus profonde des racines se gonfle pour former le bulbe pileux, creusé à sa base et rempli de tissu conjonctif vasculaire pour former la papille du poil. Le follicule pileux est la partie tubulaire de la racine du poil, qui s'étend de la bulbe à la surface de la peau. Le follicule pileux est formé à partir d'une gaine conjonctive externe et d'une gaine épithéliale interne. La partie du poil exposée sur la peau se nomme la tige du poil.

3. Les vaisseaux sanguins et les nerfs de la peau

Il y a une riche alimentation de la peau avec les vaisseaux sanguins et les nerfs. Les vaisseaux cutanés sont alimentés à partir des branches des vaisseaux profonds (et leurs divisions dans un réseau Plexus) jusqu'aux papilles dermiques et les glandes sudoripares. La plupart des fibres nerveuses de la peau sont sensorielles.

Construction : Plastique PVC

Dimension : L 44 x l 24 x H 23 cm